

2^{ème} Journée d'infectiologie
en Aquitaine

3^{ème} Journée des Référents
en infectiologie

QCM

Infections ostéo-articulaires

Pré / Post Test

sanofi aventis

L'essentiel c'est la santé.



Question 1

1. La fistule est pathognomonique d'une infection sur matériel d'ostéo-synthèse ?
2. Une inflammation cicatricielle, 2 mois après la pose d'une prothèse de hanche, peut-être considérée comme normale ?
3. Dans le mois qui suit la pose d'une prothèse, la VS doit se normaliser ?
4. Le meilleur paramètre biologique pour suivre une infection sur matériel est la CRP ?

Question 1

1. La fistule est pathognomonique d'une infection sur matériel d'ostéo-synthèse ?

63,93%

2. Une inflammation cicatricielle, 2 mois après la pose d'une prothèse de hanche, peut-être considérée comme normale ?

16,39%

3. Dans le mois qui suit la pose d'une prothèse, la VS doit se normaliser ?

16,39%

4. Le meilleur paramètre biologique pour suivre une infection sur matériel est la CRP ?

57,38%

Réponse 1

1. La fistule est pathognomonique d'une infection sur matériel d'ostéo-synthèse ?
2. Une inflammation cicatricielle, 2 mois après la pose d'une prothèse de hanche, peut-être considérée comme normale ?
3. Dans le mois qui suit la pose d'une prothèse, la VS doit se normaliser ?
4. Le meilleur paramètre biologique pour suivre une infection sur matériel est la CRP ?



Question 2

1. Le diagnostic d'infection précoce sur matériel d'ostéo-synthèse est essentiellement clinique ?
2. En cas d'infection tardive sur matériel d'ostéo-synthèse, les 2 examens à réaliser sont une radiographie standard et un scanner avec injection ?
3. Dans les 3 mois qui suivent l'implantation d'une prothèse, une scintigraphie osseuse couplée à une scintigraphie aux polynucléaires marqués anormale signe une infection de cette prothèse ?
4. En présence d'une collection péri-prothétique, une ponction sous échographie est recommandée ?

Question 2

1. Le diagnostic d'infection précoce sur matériel d'ostéo-synthèse est essentiellement clinique ?

60,29%

2. En cas d'infection tardive sur matériel d'ostéo-synthèse, les 2 examens à réaliser sont une radiographie standard et un scanner avec injection ?

27,94%

3. Dans les 3 mois qui suivent l'implantation d'une prothèse, une scintigraphie osseuse couplée à une scintigraphie aux polynucléaires marqués anormale signe une infection de cette prothèse ?

38,24%

4. En présence d'une collection péri-prothétique, une ponction sous échographie est recommandée ?

73,53%

Réponse 2

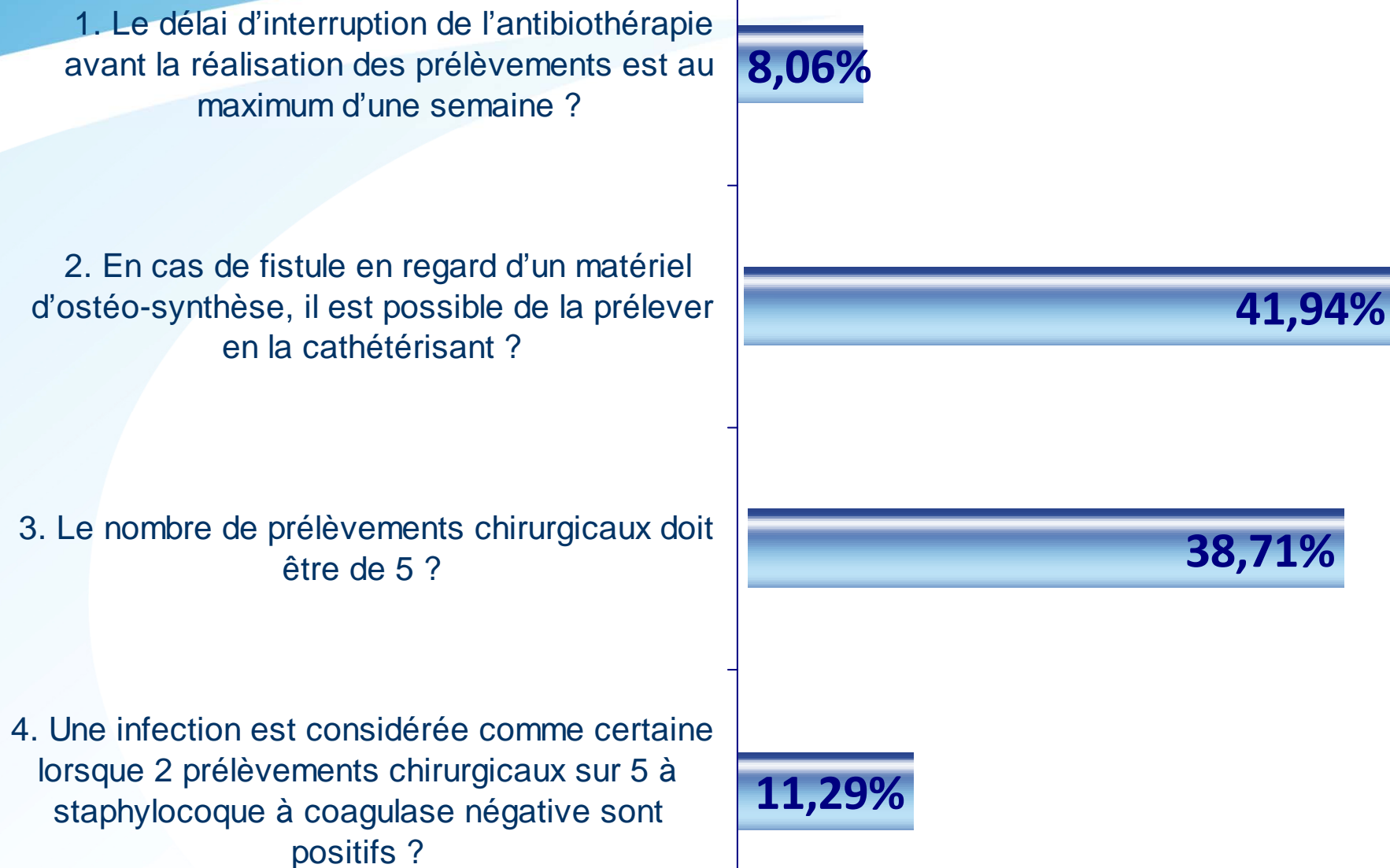
1. Le diagnostic d'infection précoce sur matériel d'ostéo-synthèse est essentiellement clinique ?
2. En cas d'infection tardive sur matériel d'ostéo-synthèse, les 2 examens à réaliser sont une radiographie standard et un scanner avec injection ?
3. Dans les 3 mois qui suivent l'implantation d'une prothèse, une scintigraphie osseuse couplée à une scintigraphie aux polynucléaires marqués anormale signe une infection de cette prothèse ?
4. En présence d'une collection péri-prothétique, une ponction sous échographie est recommandée ?



Question 3

1. Le délai d'interruption de l'antibiothérapie avant la réalisation des prélèvements est au maximum d'une semaine ?
2. En cas de fistule en regard d'un matériel d'ostéo-synthèse, il est possible de la prélever en la cathétérissant ?
3. Le nombre de prélèvements chirurgicaux doit être de 5 ?
4. Une infection est considérée comme certaine lorsque 2 prélèvements chirurgicaux sur 5 à staphylocoque à coagulase négative sont positifs ?

Question 3



Réponse 3

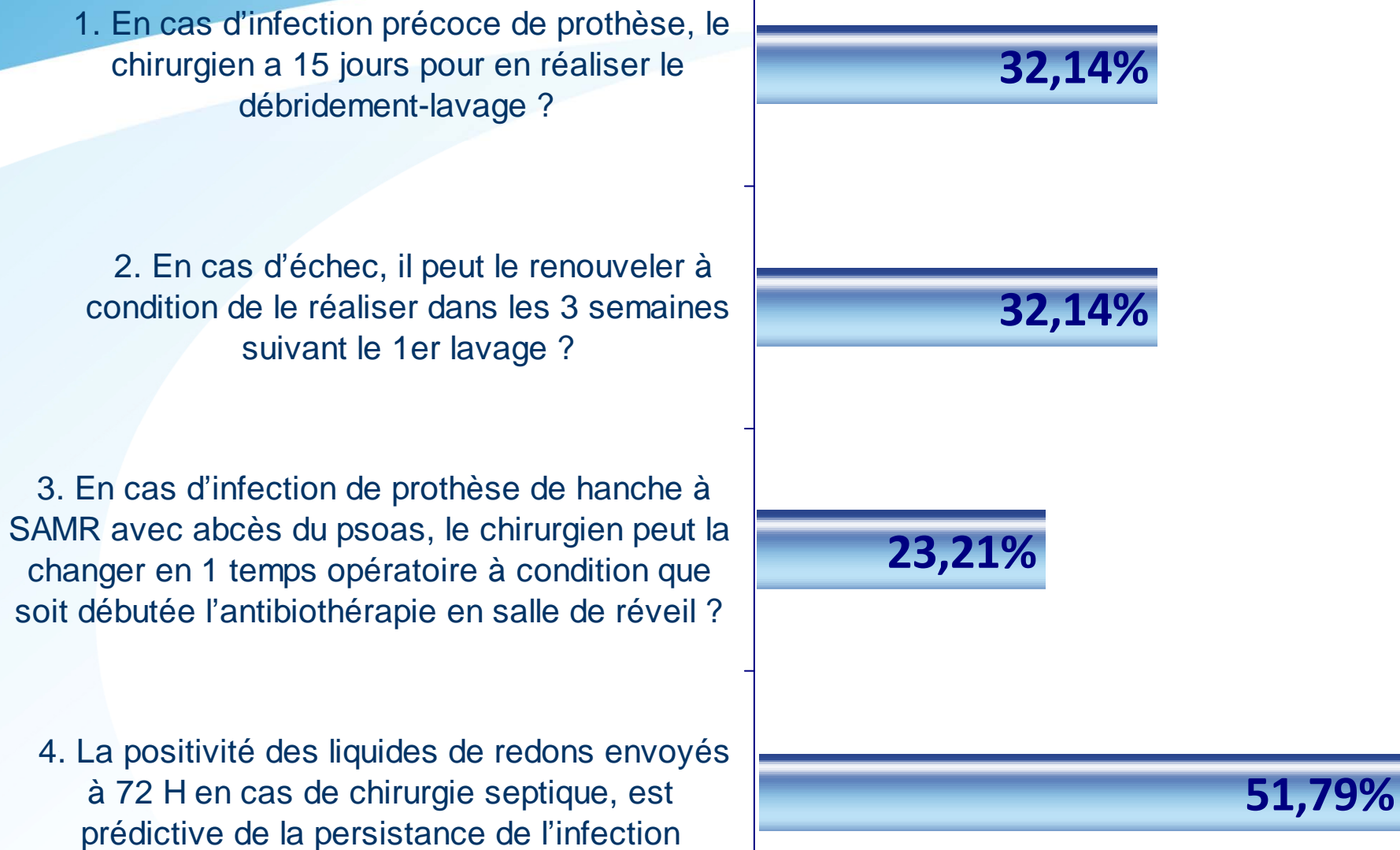
1. Le délai d'interruption de l'antibiothérapie avant la réalisation des prélèvements est au minimum d'une semaine ?
2. En cas de fistule en regard d'un matériel d'ostéo-synthèse, il est possible de la prélever en la cathétérissant ?
3. Le nombre de prélèvements chirurgicaux doit être de 5 ?
4. Une infection est considérée comme certaine lorsque 2 prélèvements chirurgicaux sur 5 à staphylocoque à coagulase négative sont positifs ?



Question 4

1. En cas d'infection précoce de prothèse, le chirurgien a 15 jours pour en réaliser le débridement-lavage ?
2. En cas d'échec, il peut le renouveler à condition de le réaliser dans les 3 semaines suivant le 1er lavage ?
3. En cas d'infection de prothèse de hanche à SAMR avec abcès du psoas, le chirurgien peut la changer en 1 temps opératoire à condition que soit débutée l'antibiothérapie en salle de réveil ?
4. La positivité des liquides de redons envoyés à 72 H en cas de chirurgie septique, est prédictive de la persistance de l'infection

Question 4



Réponse 4

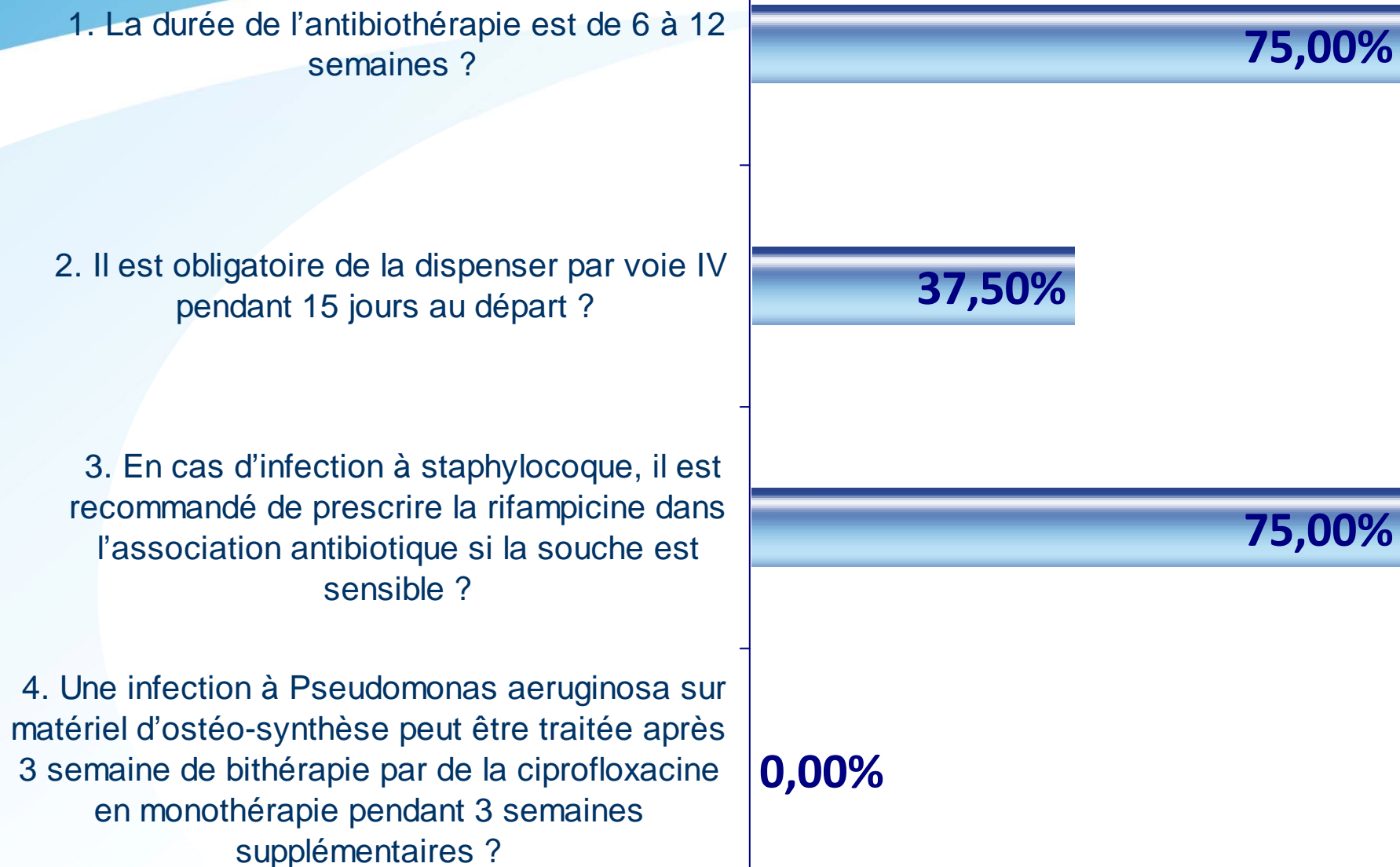
1. En cas d'infection précoce de prothèse, le chirurgien a 15 jours pour en réaliser le débridement-lavage ?
2. En cas d'échec, il peut le renouveler à condition de le réaliser dans les 3 semaines suivant le 1er lavage ?
3. En cas d'infection de prothèse de hanche à SAMR avec abcès du psoas, le chirurgien peut la changer en 1 temps opératoire à condition que soit débutée l'antibiothérapie en salle de réveil ?
4. La positivité des liquides de redons envoyés à 72 H en cas de chirurgie septique, est prédictive de la persistance de l'infection



Question 5

1. La durée de l'antibiothérapie est de 6 à 12 semaines ?
2. Il est obligatoire de la dispenser par voie IV pendant 15 jours au départ ?
3. En cas d'infection à staphylocoque, il est recommandé de prescrire la rifampicine dans l'association antibiotique si la souche est sensible ?
4. Une infection à *Pseudomonas aeruginosa* sur matériel d'ostéo-synthèse peut être traitée après 3 semaine de bithérapie par de la ciprofloxacine en monothérapie pendant 3 semaines supplémentaires ?

Question 5



Réponse 5

1. La durée de l'antibiothérapie est de 6 à 12 semaines ?

2. Il est obligatoire de la dispenser par voie IV pendant 15 jours au départ ?

3. En cas d'infection à staphylocoque, il est recommandé de prescrire la rifampicine dans l'association antibiotique si la souche est sensible ?

4. Une infection à *Pseudomonas aeruginosa* sur matériel d'ostéo-synthèse peut être traitée après 3 semaine de bithérapie par de la ciprofloxacine en monothérapie pendant 3 semaines supplémentaires ?