

2^{ème} Journée d'infectiologie
en Aquitaine

3^{ème} Journée des Référents
en infectiologie

QCM – Méningite

Pré / Post -Test

sanofi aventis

L'essentiel c'est la santé.

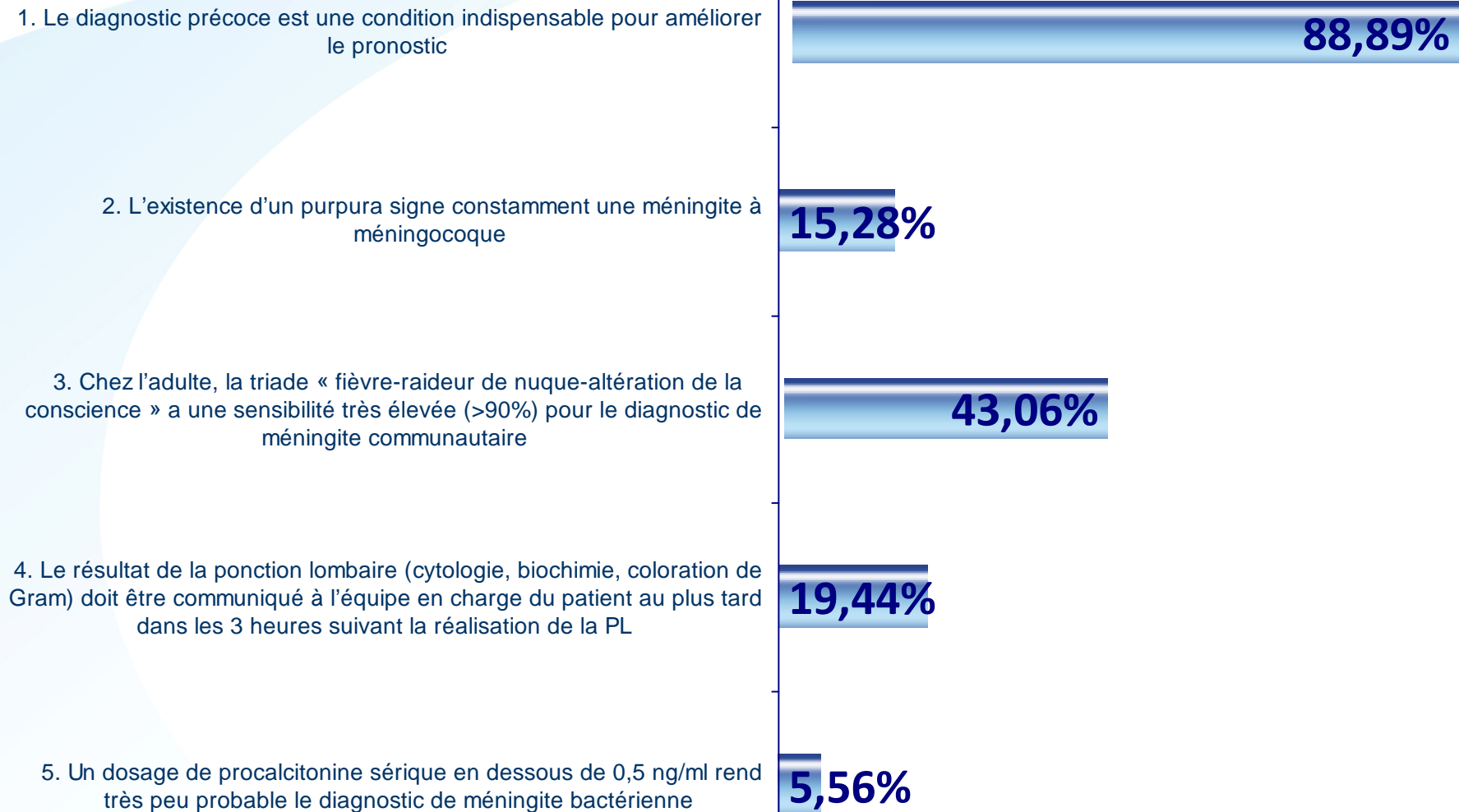


Question 1

Concernant la prise en charge diagnostique d'un patient suspect de méningite, indiquez la(les) proposition(s) juste(s).

1. Le diagnostic précoce est une condition indispensable pour améliorer le pronostic
2. L'existence d'un purpura signe constamment une méningite à méningocoque
3. Chez l'adulte, la triade « fièvre-raideur de nuque-altération de la conscience » a une sensibilité très élevée (>90%) pour le diagnostic de méningite communautaire
4. Le résultat de la ponction lombaire (cytologie, biochimie, coloration de Gram) doit être communiqué à l'équipe en charge du patient au plus tard dans les 3 heures suivant la réalisation de la PL
5. Un dosage de procalcitonine sérique en dessous de 0,5 ng/ml rend très peu probable le diagnostic de méningite bactérienne

Concernant la prise en charge diagnostique d'un patient suspect de méningite, indiquez la(les) proposition(s) juste(s).



Réponse 1

Concernant la prise en charge diagnostique d'un patient suspect de méningite, indiquez la(les) proposition(s) juste(s).

1. Le diagnostic précoce est une condition indispensable pour améliorer le pronostic
2. L'existence d'un purpura signe constamment une méningite à méningocoque
3. Chez l'adulte, la triade « fièvre-raideur de nuque-altération de la conscience » a une sensibilité très élevée (>90%) pour le diagnostic de méningite communautaire
4. Le résultat de la ponction lombaire (cytologie, biochimie, coloration de Gram) doit être communiqué à l'équipe en charge du patient au plus tard dans les 3 heures suivant la réalisation de la PL
5. Un dosage de procalcitonine sérique en dessous de 0,5 ng/ml rend très peu probable le diagnostic de méningite bactérienne

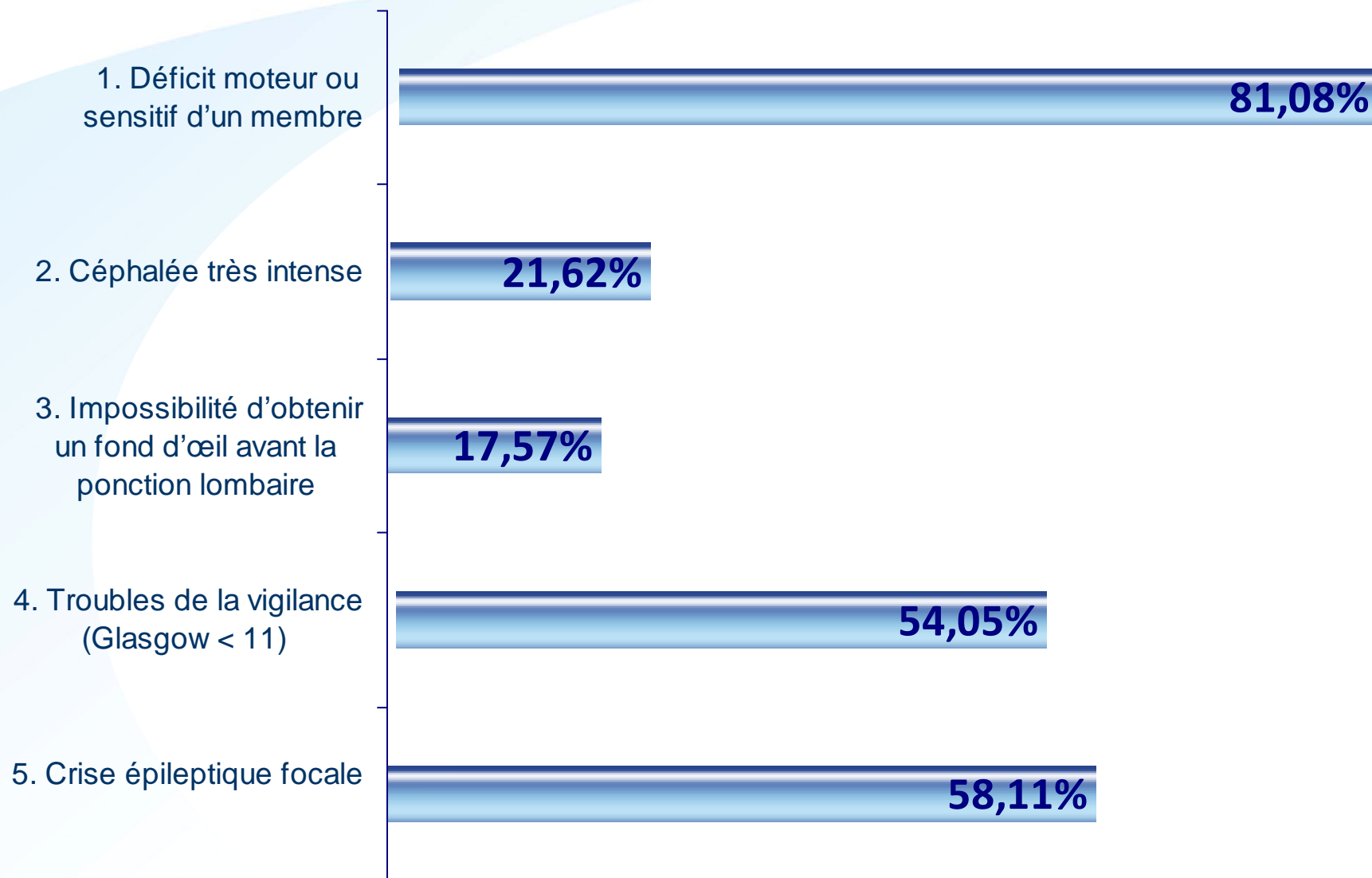
Question 2



Parmi les situations suivantes, indiquez celle(s) devant conduire à la réalisation d'une imagerie cérébrale avant ponction lombaire.

1. Déficit moteur ou sensitif d'un membre
2. Céphalée très intense
3. Impossibilité d'obtenir un fond d'œil avant la ponction lombaire
4. Troubles de la vigilance (Glasgow < 11)
5. Crise épileptique focale

Parmi les situations suivantes, indiquez celle(s) devant conduire à la réalisation d'une imagerie cérébrale avant ponction lombaire.



Réponse 2

Parmi les situations suivantes, indiquez celle(s) devant conduire à la réalisation d'une imagerie cérébrale avant ponction lombaire.

1. Déficit moteur ou sensitif d'un membre
2. Céphalée très intense
3. Impossibilité d'obtenir un fond d'œil avant la ponction lombaire
4. Troubles de la vigilance (Glasgow < 11)
5. Crise épileptique focale

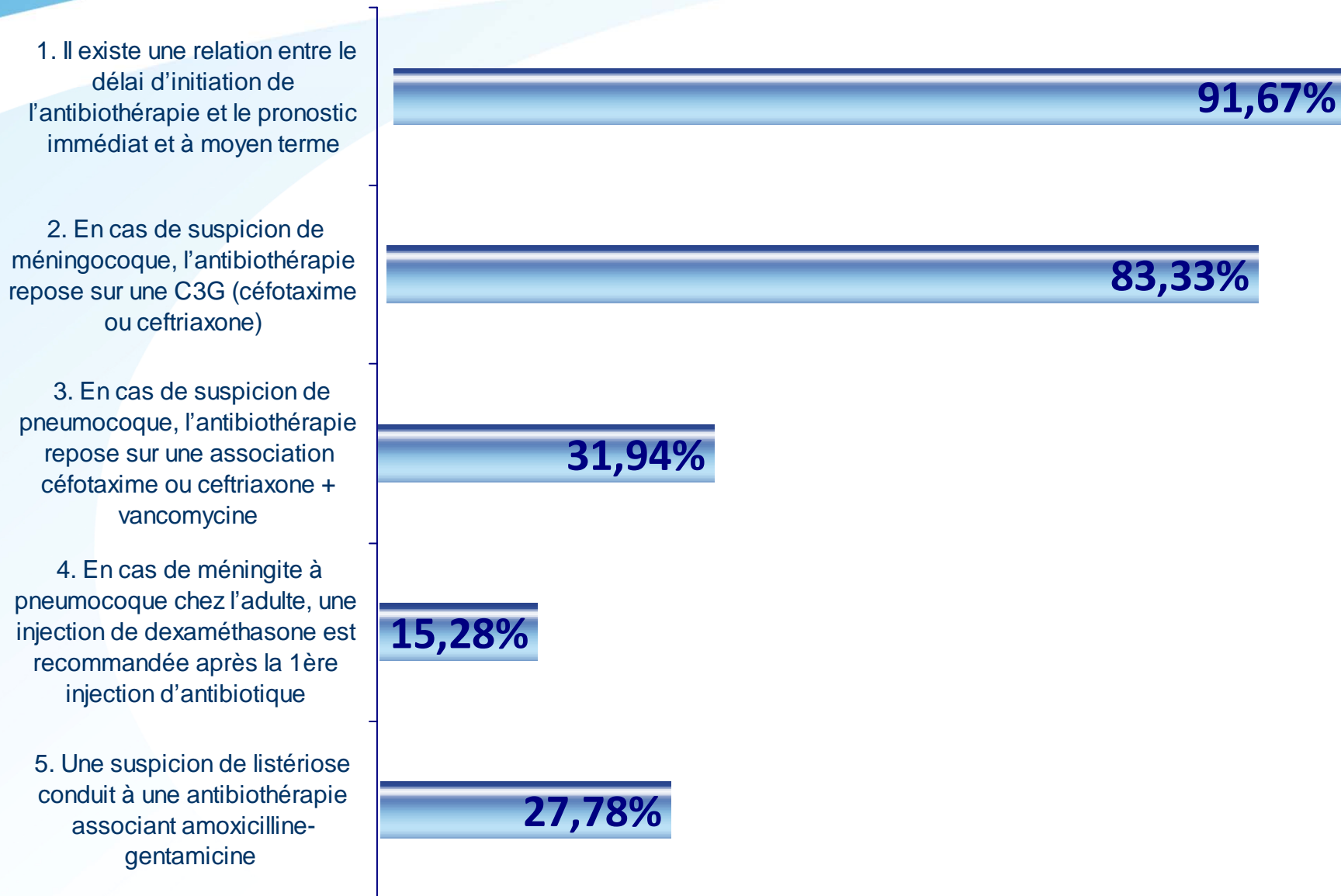


Question 3

Concernant le traitement des méningites communautaires, quelle(s) proposition(s) est(sont) juste(s)?

1. Il existe une relation entre le délai d'initiation de l'antibiothérapie et le pronostic immédiat et à moyen terme
2. En cas de suspicion de méningocoque, l'antibiothérapie repose sur une C3G (céfotaxime ou ceftriaxone)
3. En cas de suspicion de pneumocoque, l'antibiothérapie repose sur une association céfotaxime ou ceftriaxone + vancomycine
4. En cas de méningite à pneumocoque chez l'adulte, une injection de dexaméthasone est recommandée après la 1ère injection d'antibiotique
5. Une suspicion de listériose conduit à une antibiothérapie associant amoxicilline-gentamicine

Concernant le traitement des méningites communautaires, quelle(s) proposition(s) est(sont) juste(s)?



Réponse 3

Concernant le traitement des méningites communautaires, quelle(s) proposition(s) est(sont) juste(s)?

1. Il existe une relation entre le délai d'initiation de l'antibiothérapie et le pronostic immédiat et à moyen terme
2. En cas de suspicion de méningocoque, l'antibiothérapie repose sur une C3G (céfotaxime ou ceftriaxone)
3. En cas de suspicion de pneumocoque, l'antibiothérapie repose sur une association céfotaxime ou ceftriaxone + vancomycine
4. En cas de méningite à pneumocoque chez l'adulte, une injection de dexaméthasone est recommandée après la 1ère injection d'antibiotique
5. Une suspicion de listériose conduit à une antibiothérapie associant amoxicilline-gentamicine